



טקילה:

טיפול מוצלח בפצע חודר מפרק עם זיהום גרמי

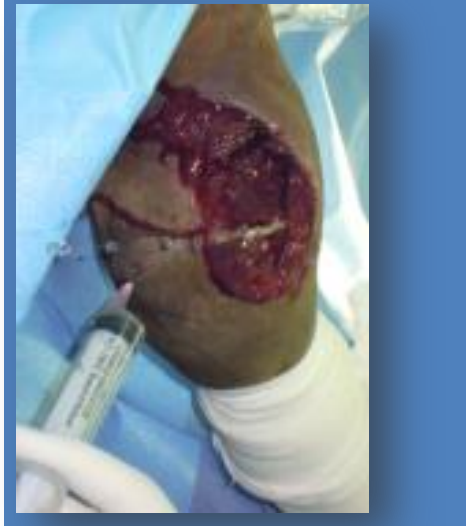טקילה הוכנסה לניתוח ארתרוסקופיה של הקרפוס בהרדמה כללית. במהלך הניתוח הנוזל המפרקי נמצא מזוהם, נמצא שגשוג של הרקמות הרכות (synovial thickening & proliferation) (תמונה 2). במהלך הניתוח הוסרו פרגמנטים גרמיים מהרדיוס הדיסטלי ובוצעה הטריה של הרקמות של המפרק. שאר הסחוס המפרקי נמצא תקין. בנוסף, זוהה נזק לליגמנט (lateral collateral), שגורם לחופש תנועה לא תקין במפרק. לאחר הטריה מקיפה, העור נתפר והרגל נחבשה וגובסה. טקילה התאוששה היטב מההרדמה.

טקילה נפצעה פציעה חודרת מפרק באזור הקרפוס השמאלי שבועיים לפני כן. הפניה לא התאפשרה ועל כן טופלה, ע"י הוטרנירית המפנה בשטח, בהזרמת אנטיביוטיקה אזורית, אנטיביוטיקה סיסטמית, ניקיונות ושטיפות. בתחילה היה שיפור ניכר אך לאחר שבועיים חלה הידרדרות והסייחה הופנתה לבית החולים.

בבדיקה פיזיקלית בהגעה נראה פצע באורך של כ- 20 ס"מ לאורך הקרפוס השמאלי, ופצע חודר עמוק במרכז. פצע חודר מפרק נחשב חמור ומסכן חיים בסוס, בייחוד אם הוא כרוני ומזוהם.

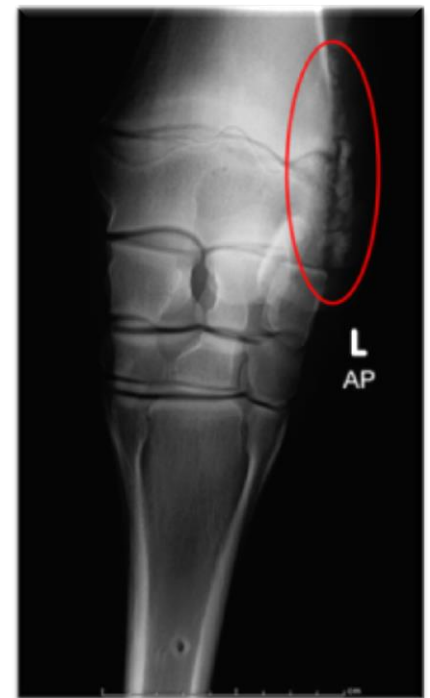בצילומי רנטגן נראתה עדות לזיהום גרמי (osteomyelitis) עם סימני פירוק (ליזיס) ושגשוג של עצם. הנזק הגרמי נמצא באספקט הלטרלי של המפרק הרדיו-קרפלי, המערב בעיקר את הרדיוס הדיסטלי (תמונה 1).

תמונה 2: הפצע של הסייחה, במהלך ניתוח אקטרוסקופיה



במהלך הניתוח, ולמשך 13 ימים לאחר מכן, בוצעו טיפולים אנטיביוטיים אזוריים (Ceftriaxone RLP). בנוסף, טקילה טופלה באנטיביוטיקה סיסטמית רחבת טווח (כלורמפניקול), בשיכוך כאב (פניל בוטאזון ובופרנורפין) ובמגיני מערכת עיכול (אומפרזול).

במהלך האשפוז זוהתה נשימה מהירה ומאומצת ועל כן בוצעו צילומי רנטגן לבית החזה בהם נראה חשד לדלקת ריאות קלה (אטימות באספקט הקאודו ונטרלי של הלב, חמור מעט יותר בריאה ימין- תמונה 3), ככל הנראה בשל שאיפת תוכן קיבה בעת ההרדמה. על כן, הוחלט על הוספת כיסוי אנטיביוטי נוסף כנגד חיידקים אנארוביים (מטרונידזול). לאחר מספר ימים הנשימה השתפרה ושבה לתחום הנורמלי.



תמונה 1: עדות לזיהום גרמי (osteomyelitis) עם סימני פירוק (ליזיס) ושגשוג של עצם. הנזק הגרמי נמצא באספקט הלטרלי של המפרק הרדיו-קרפלי, המערב בעיקר את הרדיוס הדיסטלי (מסומן במעגל אדום)

בית החולים הוטרנירי
האוניברסיטאי

מיסודה של האוניברסיטה
העברית בירושלים

מחלקת סוסים

טלפון: 03-9688532

פקס: 03-9688525

vethosp@savion.huji.ac.il

אתר אינטרנט:

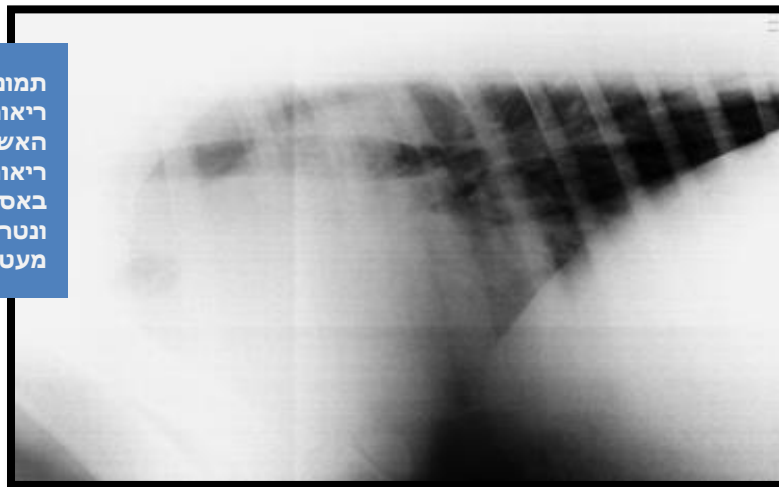
www.vethospital.huji.ac.il

טקילה, סייחה
מגזע ערבי בת 4
חודשים, הובאה
למחלקת חיות
גדולות בבית
החולים לשם
הערכת פציעה
חודרת במפרק
הקרפוס (מפרק
"כף היד")
השמאלי.

ד"ר ענת שניידרמן



תמונה 3: חשד לדלקת ריאות קלה במהלך האשפוז חשד לדלקת ריאות קלה (אטימות באספקט הקאודו ונטרלי של הלב, חמור מעט יותר בריאה ימין)



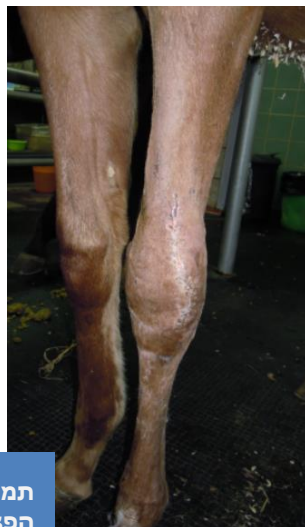שחררה לביתה כשאר היא מרגישה טוב, נושאת משקל ונושמת בצורה יפה.

לאחר כחודש הגיעה טקילה לביקורת. בבחינת הרגל לאחר הסרת הגבס, נראה איזור המפרק תקין והפצע התאחה בצורה יפה, ללא נפיחויות, הפרשות או

הצטברות נוזלים כלשהם והמפרק בעל יציבות טובה (תמונה 5). בצילומי רנטגן עוקבים ניכר כי המפרק החלים בצורה טובה.

טקילה שוחררה לביתה, לאחר שהחלימה באופן משביע רצון, להמשך מעקב וטיפול על ידי הבעלים והוטרינרית המטפלת.

תמונה 5: החלמה טובה של הפצע

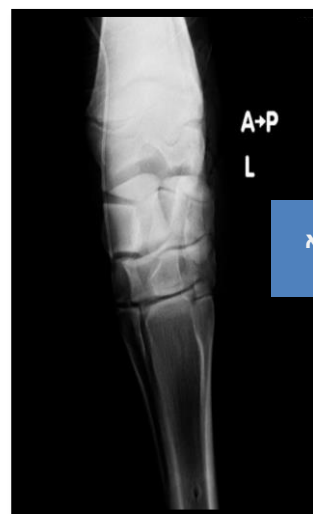

(בתמונה 6 - הסייחה טקילה).

לאחר שבועיים הוסרו הגבס והתפרים. המפרק והחתך נראו טוב מאד, ללא נפיחות, וללא הפרשות ורק מעט חופש תנועה מוגזם הצידה (Mild Lateral Instability). בוצעו צילומי רנטגן למפרק בהם נראתה החלמה טובה ללא החמרה של הנזק הגרמי (תמונה 4). בהחלפת

החבישה הבאה נמצאה סרומה באזור החתך בקרפוס אך החתך סגור באופן מלא ללא כל הפרשות.

תמונה 4: החלמה טובה ללא החמרה של הנזק הגרמי



ממש לפני השחרור המיועד טקילה החלה לצלוע, ככל הנראה לאחר שהשתוללה וקפצה. בבדיקת הרגל הורגש חופש תנועה

קל במפרק. טקילה גובסה שוב, על מנת לקבע את הרגל ולאפשר לליגמנט (lateral collateral) החלמה מלאה. טקילה

